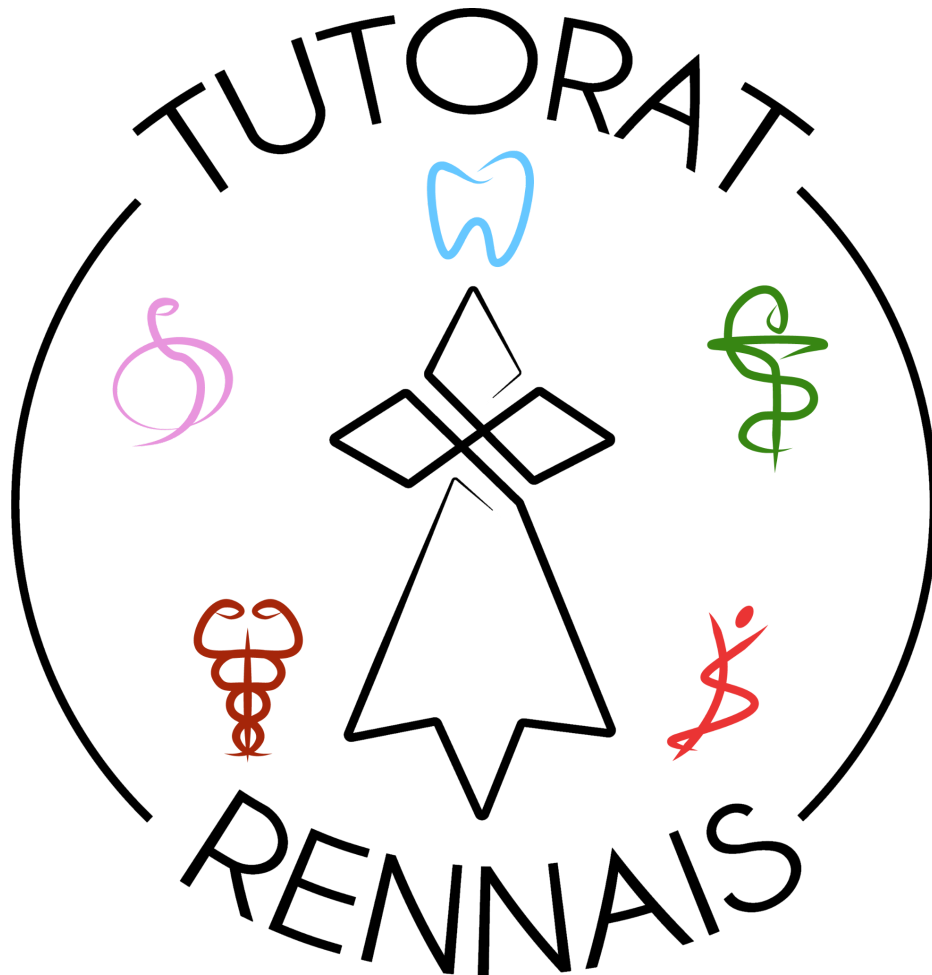


UE7 Anatomie

QCM en ligne

Mardi 4 janvier 2022



Nous rappelons que ces QCMs et leurs corrections sont élaborés par nos équipes de tuteurs et tutrices : les erreurs sont possibles, et en cas de désaccord avec le cours, la parole du professeur responsable de l'enseignement prime toujours. Les corrections du Tutorat ne peuvent être utilisées pour contester un résultat d'examen officiel.

1. A propos de l'axe anatomique de référence :

- A. Il passe par la 2ème vertèbre cervicale.
- B. Il passe par la 6ème vertèbre cervicale.
- C. Il passe par la 3ème vertèbre thoracique.
- D. Il passe par la 2ème vertèbre sacrée.
- E. L'axe du pied passe par le médus.
- F. Toutes les propositions précédentes sont inexactes.

2. A propos des méninges :

- A. Les méninges sont des séreuses qui protègent le système nerveux.
- B. La dure-mère est la membrane la plus interne.
- C. L'espace subdural est situé entre la dure-mère et l'os, et contient de la graisse.
- D. Ces membranes ne sont pas présentes au niveau du rachis, mais uniquement au niveau du crâne.
- E. Les méninges sont constituées de 4 feuillets : le périoste, la dure-mère, l'arachnoïde, et la pie-mère.
- F. Toutes les propositions précédentes sont inexactes.

3. A propos de l'introduction à l'anatomie :

- A. Le plan sagittal sépare le corps en deux parties : antérieure et postérieure.
- B. Il existe 4 niveaux hiérarchiques à l'échelon de l'anatomie macroscopique
- C. La suture dentelée est une articulation cartilagineuse plus solide que la suture plane.
- D. L'articulation ellipsoïde possède 3 degrés de liberté (= axes principaux de mouvements).
- E. Le labrum possède deux faces libres et une face adhérente à la capsule articulaire.
- F. Toutes les propositions précédentes sont inexactes.

4. A propos du système articulaire :

- A. Les articulations fibreuses sont les plus mobiles.
- B. Le disque intervertébral est une articulation fibreuse.
- C. La membrane synoviale, qui tapisse la face profonde de la capsule articulaire, est plus épaisse que la membrane fibreuse.
- D. Les articulations radio-ulnaires sont des articulations trochoïdes.
- E. L'inversion correspond à une flexion plantaire, une adduction et une rotation médiale.
- F. Toutes les propositions précédentes sont inexactes.